

گزارش یک مورد نادر جسم خارجی در مثانه

عمادالدین موعودی (MD)^۱، محمدمهدی درزی (MD)^۲، حمیدرضا کمالی نیا (MD)^{۳*}

۱- مرکز تحقیقات سرطان، پژوهشکده سلامت، دانشگاه علوم پزشکی بابل، بابل، ایران

۲- کمیته تحقیقات دانشجویی، دانشگاه علوم پزشکی بابل، بابل، ایران

دریافت: ۹۸/۲/۲۴، اصلاح: ۹۸/۴/۲۹، پذیرش: ۹۸/۵/۸

خلاصه

سابقه و هدف: وجود جسم خارجی در مثانه از موارد نادر است که معمولاً قرارگیری آن توسط خود فرد و یا باقی ماندن قسمتی از سوند و مهاجرت لوازم پزشکی از ارگان‌های مجاور و یا در اثر زخمی نافذ می باشد. در اینجا یک مورد قرارگیری مداد داخل مثانه یک خانم با عقب افتادگی ذهنی گزارش می گردد.

گزارش مورد: بیمار دختر خانم ۳۴ ساله ای است که با علائم درد مبهم شکم و زیرشکم که به متخصص زنان مراجعه کرده و در سونوگرافی انجام شده جسم خارجی در مثانه گزارش گردید. سپس به متخصص اروپولوژی ارجاع شد. در گرافی انجام شده نکته‌ای مشاهده نشد. جهت تایید و تشخیص ماهیت و شکل جسم خارجی احتمالی و همچنین طرز قرارگیری آن سی‌تی‌اسکن اسپیرال شکم و لگن انجام شد، که جسم مشکوک به طول ۷۱ میلی متر مشاهده شد. سپس بیمار مورد سیستم‌سکوپی قرار گرفته و در نهایت با مشاهده جسم مذکور (که مداد بوده) بوسیله سنگ شکن مکانیکال نوک مداد شکسته شده و از طریق سوراخ ایجاد شده در نوک مداد، با گرسپر گرفته و بشکل طولی خارج و با آنتی بیوتیک خوراکی مرخص گردید. در پیگیری انجام شده علائم رفع و بیمار شکایتی نداشت.

نتیجه گیری: با توجه به مورد گزارش شده، لازم است در افراد با عقب ماندگی ذهنی، در صورت وجود درد در ناحیه شکم و لگن و یا علائم ادراری (حتی غیر اختصاصی)، از نظر وجود جسم خارجی در مثانه و لگن مورد بررسی قرار گیرند.

واژه‌های کلیدی: مثانه، جسم خارجی، علائم سیستم ادراری تحتانی.

مقدمه

این موارد بخصوص در زمینه بیماران با اختلالات ذهنی باید اجسام خارجی مدنظر باشد (۵). از اقدامات پاراکلینیکی کمک کننده، تصویر برداریها می باشد. یک رادیوگرافی ساده شکم در تشخیص اجسام اوپک بسیار ارزنده میباشد. همچنین روشهای تصویربرداری دیگر از جمله سونوگرافی، سی تی اسکن و IVP می تواند در ارزیابی ماهیت، محل دقیق و نوع اجسام خارجی مورد استفاده قرار گیرند (۷). در اینجا یک مورد وجود جسم خارجی در مثانه به دلیل شکل و اندازه (مداد تحریر به طول ۷۱ میلی متر) که جنس و طول آن باعث سختی در تشخیص و خروج آن شد، گزارش می گردد.

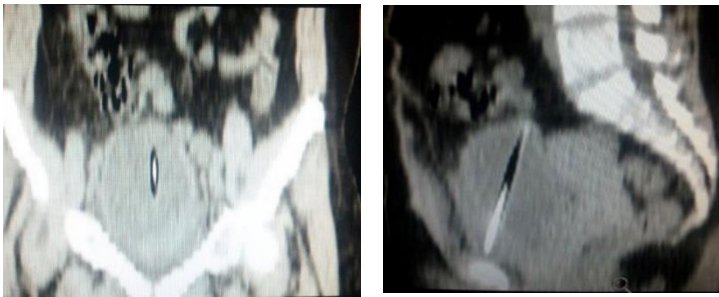
گزارش مورد

دختر خانم ۳۴ ساله عقب مانده ذهنی که با شکایت غیر اختصاصی درد مبهم شکم و زیر شکم به متخصص زنان مراجعه کرد، از آنجائیکه در شرح حال و معاینات یافته ای مبنی بر تشخیص خاصی نداشته، سونوگرافی کامل شکم و لگن انجام شد و داخل مثانه ناحیه اکوزن خطی مایل به طول ۷۱ میلی متر مشاهده

شیوع اجسام خارجی در سیستم ادراری نسبتاً نادر می باشد. هر چند آمار دقیقی از گزارش اجسام خارجی در سیستم ادراری تناسلی وجود ندارد، اما در مطالعات عنوان شده که شیوع در مردان و نژاد سفید بیشتر میباشد (۸۲/۶ درصد در مردان و ۶۸/۴ درصد در نژاد سفید) (۱). شایعترین محل جسم خارجی در سیستم ادراری مثانه است که بیشتر در کودکان یا بیماران با اختلالات روانی گزارش شده است (۵۶/۹ درصد) (۱ و ۲). از علل جسم خارجی مثانه مواردی چون جاگذاری توسط خود بیمار، باقی ماندن تکه های سوند ادراری و یا مهاجرت قسمتی از لوازم پزشکی از ارگانهای مجاور می باشد (مانند IUD از رحم به مثانه). همچنین تروماهای نافذ می تواند از علل ایجاد اجسام خارجی باشد (۳). در خصوص اجسام خارجی مثانه موارد متنوعی مانند سنجاق قفلی، کلیپس، خلال دندان پلاستیکی، گوش پاک کن، گلوله، تکه های باقی مانده از سوند فولی (بدلیل ترکیدن بالون سوند)، ترمومتر و حتی زالو و ماهی نیز گزارش شده است (۴ و ۵). بیشترین علائم گزارش شده علائم سیستم ادراری تحتانی به صورت تکرر ادرار، سوزش ادرار، وجود خون در ادرار بوده که گاهی باعث میشود به اشتباه تشخیص‌هایی مانند سنگهای ادراری مطرح گردد. همچنین گاهی یافته ها غیر اختصاصی بوده که در

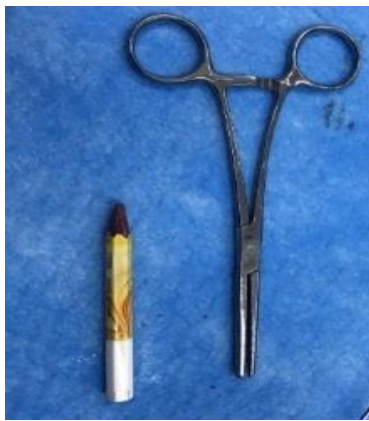* مسئول مقاله: دکتر حمیدرضا کمالی نیا

آدرس: بابل، دانشگاه علوم پزشکی، کمیته تحقیقات دانشجویی. تلفن: ۰۱۱-۳۲۳۲۶۹۰۷



شکل ۴ و ۵. تصویر جسم خارجی دیده شده در سی‌تی‌اسکن اسپیرال شکم و لگن بدون کنتراست تزریقی و خوراکی (نمای سائیتال و کروئال)

در سیستوسکوپی انجام شده ابتدا نکته ای مشاهده نشد ولی در ادامه بررسی جسم خارجی در سقف مثانه با دقت بیشتر مشاهده شد. از آنجا که امکان خروج به راحتی ممکن نبود. ابتدا با سنگ شکن مکانیکال نوک مداد را شکسته سپس با گرسپر از سوراخ نوک مداد بطور طولی بدون تروما به مجرا خارج شد (شکل ۶).

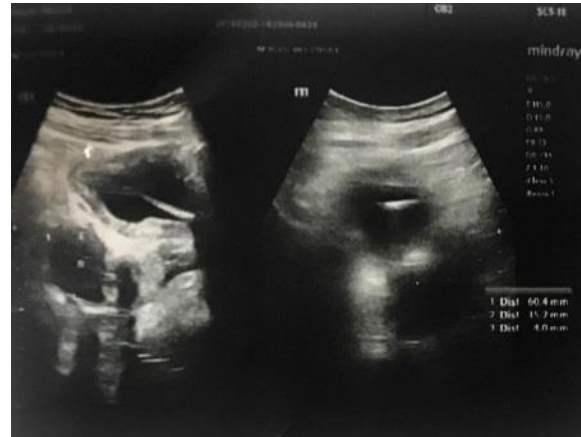

شکل ۶. عکس مداد خارج شده از مثانه

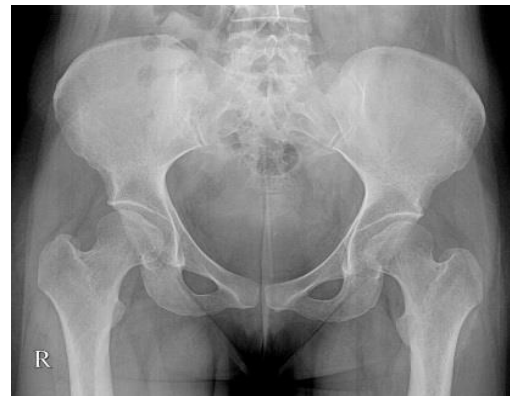بحث و نتیجه گیری

در این مورد گزارش شده جسم خارجی در مثانه با طول و قطر زیاد می باشد که بوسیله سنگ شکن مکانیکال و گرسپر خارج گردید. در مورد گزارش شده توسط Kamali و همکاران یک تکه شیشه مستطیل شکل که از رکتوم وارد فضای شکمی لگنی شده بود، گزارش شده است (۸). در مطالعه ای که بر روی ۱۱۲۵ مورد جسم خارجی سیستم مذکور طی سالهای ۲۰۱۲ تا ۲۰۱۴ در بیمارستانهای ایالات متحده انجام شده است بیشترین شیوع در مردان (۸۳/۶٪) و نژاد سفید (۶۸/۴٪) گزارش شده است. همچنین بیماران ذهنی با ۵۶/۹ درصد و سوء استفاده ابزاری با ۱۱/۱ درصد رتبه های اول و دوم را به خود اختصاص داده بودند. و در کل ۶۴/۹ درصد این افراد نیاز به مداخله جراحی پیدا کردند (۱). در این مورد گزارش شده بیمار خانم بوده و جسم خارجی با جراحی خارج گردید. از نظر بالینی ممکن است ندرتا بدون علامت باقی بماند و یا علائم غیر اختصاصی و مبهم داشته و یا حتی تقلید از علائم عفونت حاد و مزمن مثانه را نشان داده و یا سنگهای ادراری اشتباه شوند (۹). در این مورد نیز بیمار با درد مبهم شکم مراجعه کرده که با پیگیری و اقدامات تشخیصی مناسب وجود جسم خارجی

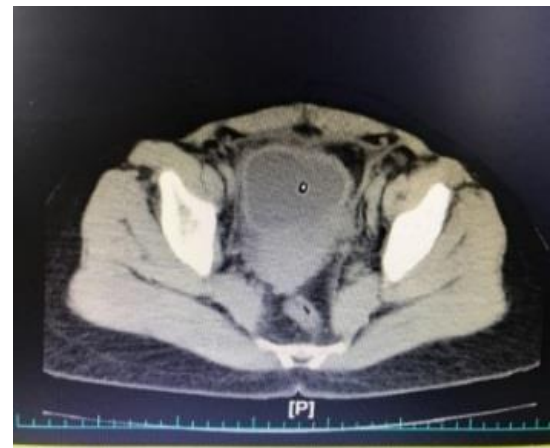
احتمال جسم خارجی مطرح شده بود (شکل ۱). در ادامه به متخصص ارولژی ارجاع شد بعد از بستری گرافی لگن انجام شد که هیچ یافته‌ای مشاهده نشد (شکل ۲). بدنبال آن در سی‌تی‌اسکن اسپیرال شکم و لگن بدون تزریق و بدون کنتراست خوراکی تصویر جسم خارجی در مثانه مسجل شده (شکل ۳ و ۴) و بیمار کاندید سیستوسکوپی شد.



شکل ۱. ناحیه اکوژن خطی مایل به طول ۷۱ میلی‌متر مطرح کننده جسم خارجی داخل مثانه



شکل ۲. گرافی لگن



شکل ۳. تصویر جسم خارجی دیده شده در سی‌تی‌اسکن اسپیرال شکم و لگن بدون کنتراست تزریقی و خوراکی (نمای عرضی)

علائم بالینی که ممکن است از دقت کمی برخوردار باشد، روشهای تصویر برداری نقش مهمی ایفا می‌نمایند. رادیوگرافی ساده، اروگرافی ترشعی، سونوگرافی و سی تی اسکن روشهای رایج در ارزیابی این بیماران است (۱۲). اجسام خارجی اوپیک و نیمه اوپیک در رادیوگرافی ساده به راحتی قابل تشخیص میباشند. سونوگرافی و سی تی اسکن در اجسام خارجی غیراوپیک روشهای تکمیلی هستند (۱۳). با توجه به این مورد و دیگر مورد گزارش شده، در صورت وجود علائم ادراری و حتی غیر اختصاصی بخصوص در کودکان و یا در بیمارانی که دچار اختلالات روانی هستند در تشخیص افتراقی عفونت‌ها و سنگ‌های ادراری احتمال وجود جسم خارجی نیز باید همیشه مد نظر باشد.

تقدیر و تشکر

بدینوسیله از تمامی همکاران اتاق عمل بیمارستان شهید بهشتی بابل، همچنین از خانم سکینه کمالی آهنگر، کارشناس واحد توسعه تحقیقات بیمارستان شهید بهشتی بابل، تشکر و قدردانی می‌گردد.

مسجل گردید. در کودکان جاگذاری اجسام خارجی بیشتر در نواحی رکتوم، مثانه، مجاری ادراری صورت می‌گیرد که بیشتر به دلیل تمایلات جنسی یا سواستفاده جنسی می‌باشد (۱۰). در مورد فوق با توجه به سابقه بیمار، به نظر عقب ماندگی ذهنی بیمار و جاگذاری توسط خود بیمار منجر به اتفاق مذکور شده است (با هدف جنسی). اجسام خارجی در مثانه علاوه بر ایجاد عفونت، باعث تشکیل سنگ و بعضاً نسج گرانولوم شده و بصورت توده فضا گیر شبیه به تومور خودنمایی میکند و حتی ممکن است باعث ایجاد فیستول به ارگان مجاور شود (۲). در بررسی مقالات چاپ شده طیف وسیعی از اجسام خارجی از قبیل سیم تلفن، ترمومتر، شنت، سنجاق و باتری های قلمی گزارش شده است و حتی در موردی، ماهی به عنوان جسم خارجی در مثانه گزارش شده است (۱۱). در مطالعه Kamali و همکاران یک تکه شیشه مستطیل شکل (با علت مسایل جنسی) که از رکتوم وارد فضای شکمی لگنی شده بود، گزارش شده است (۸). در یک مطالعه پنج ساله در پاکستان از ۱۶ مورد مرتبط گزارش شده جسم خارجی در مثانه ۱۰ مورد مربوط به مردان و ۶ مورد مربوط به زنان بوده است (۶). در مطالعه ای دیگر در هندوستان از ۹ مورد جسم خارجی ۶ مورد مرد و ۳ مورد زن بودند. در تشخیص اجسام خارجی علاوه بر

A Rare Case of Intravesical Foreign Body(Pencil): A Case Report

E. Moudi (MD)¹, M.M. Darzi (MD)², H. Kamalinia (MD) *²

1. Cancer Research Center, Health Research Institute, Babol University of Medical Sciences, Babol, I.R.Iran

2.Student Research Committee, Babol University of Medical Sciences, Babol, I.R.Iran

J Babol Univ Med Sci; 21; 2019; PP: 201-6

Received: May 14th 2019, Revised: July 20th 2019, Accepted: July 30th 2019.

ABSTRACT

BACKGROUND AND OBJECTIVE: The presence of foreign body in the bladder is a rare occurrence, which is often caused by the exposure of the individual him- or herself, or remaining part of the catheter, and the migration of medical equipment from adjacent organs or by a penetrating wound. Here is a case of a pencil in the bladder of a woman with mental retardation.

CASE REPORT: The patient is a 34-year-old woman who referred to a gynecologist with vague symptoms of abdominal and lower abdominal pain and a foreign body was detected in ultrasound on bladder. The patient was then referred to a urologist. There was no noteworthy point in the radiography. Computed tomography (CT) of the abdomen and pelvis was performed to confirm the nature, shape and position of the probable foreign body, and a 71 mm long object was observed. The patient then underwent cystoscopy and finally, after observation of the foreign body (which was a pencil), the pencil tip was fractured by a mechanical crusher and through the hole created in the tip of the pencil, it was held by a grasper and was removed longitudinally. The patient was discharged with oral antibiotics. The symptoms were resolved and the patient had no complaints in the follow-up.

CONCLUSION: Considering the case reported here, it is necessary to examine abdominal and pelvic pain or urinary symptoms (even nonspecific ones) in people with mental retardation in terms of the presence of foreign body in the bladder and pelvis.

KEYWORDS: *Bladder, Foreign Body, Lower Urinary Tract Symptoms.*

Please cite this article as follows:

Moudi E, Darzi MM, Kamalinia H. A Rare Case of Intravesical Foreign Body (Pencil): Case Report. J Babol Univ Med Sci. 2019; 21: 201-6.

*Corresponding Author: H. Kamalinia (MD)

Address: Student Research Committee, Babol University of Medical Sciences, Babol, I.R.Iran

Tel: +98 11 32326907

E-mail: hrkamalinia@yahoo.com

References

1. Imai A, Suzuki Y, Hashimoto Y, Sasaki A, Saitoh H, Ohyama C. A very long foreign body in the bladder. *Adv Urol.* 2011; 2011:323197.
2. Hunter TB, Taljanovic MS. Foreign bodies. *Radiographics*, 2003. 23(3): p. 731-57.
3. Datta, B., M. Ghosh, and S. Biswas, Foreign bodies in urinary bladders. *Saudi J Kidney Dis Transpl*, 2011. 22(2): p. 302-5.
4. Moon SJ, Kim DH, Chung JH, Jo JK, Son YW, Choi HY, et al. Unusual foreign bodies in the urinary bladder and urethra due to autoerotism. *Int Neurourol J.* 2010;14(3):186-9.
5. Kamal F, Clark AT, Lavallée LT, Roberts M, Watterson J. Intravesical foreign body-induced bladder calculi resulting in obstructive renal failure. *Can Urol Assoc J.* 2008;2(5):546-8.
6. Rafique M. Intravesical foreign bodies: review and current management strategies. *Urol J.* 2008; 5(4): 223-31.
7. Ortoğlu F, Gürten G, Altunkol A, Evliyaoğlu Y, Kuyucu F, Erçil H, et al. A Rare Foreign Material in the Bladder: Piece of Pencil. *Arch Iran Med.* 2015;18(9): 616-7.
8. Kamali, A. and E. Moudi, Unusual presentation of an abdominal foreign body: A case report. *Caspian J Intern Med*, 2017. 8(2): p. 126-128.
9. Dardamanis M, Balta L, Zacharopoulos V, Tatsi V, Tzima H. An Unexpected Foreign Body (a Thermometer) in the Bladder: A Case Report. *Urol Case Rep.* 2014;2(2):65-6.
10. Vezhaventhan G, Jeyaraman R. Unusual Foreign Body In Urinary Bladder: A Case Report. *Internet J Urol.* 2006; 4(2):1-3.
11. Saito S, Izumitani M, Shiroki R, Ishiguro K, Fujioka T, Nagakubo I. [Prolonged exposure to intravesical foreign body induces a giant calculus with attendant renal dysfunction]. *Nihon Hinyokika Gakkai Zasshi.* 1994;85(12): 1777-80.
12. B Bedi N, El-Husseiny T, Buchholz N, Masood J. 'Putting lead in your pencil': self-insertion of an unusual urethral foreign body for sexual gratification. *JRSM Short Rep.* 2010 Jul 30;1(2):18.
13. Bozkurt A, Karabakan M, Oguz Keles M, Gundogan S, Nuhoglu B. An Iatrogenic Intravesical Foreign Body, a Piece of Foley Catheter: Case Report. *J Acad Res Med.* 2014; 4(2): 79-81.